

"Entre la espalda y la punción: Complicaciones inesperadas de una infiltración epidural"



Valverde Fuentes J¹, Padilla del Rey ML², Perruchoud C², Rutschmann B², Cachemaille M², Mulero Cervantes JF¹, Jiménez Parreño IT¹

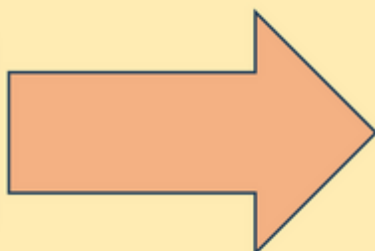
Complejo Hospitalario Universitario de Cartagena¹, Hôpital de La Tour²



INTRODUCCIÓN

El hematoma epidural espinal es una complicación poco frecuente pero potencialmente devastadora. La identificación precoz y el tratamiento oportuno resultan esenciales para evitar secuelas irreversibles.

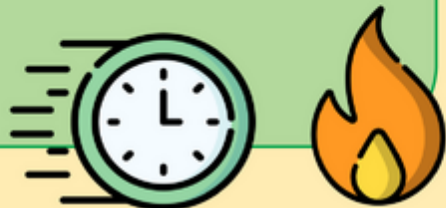
Vertebroplastia D12
Dolor dorso-lumbar crónico



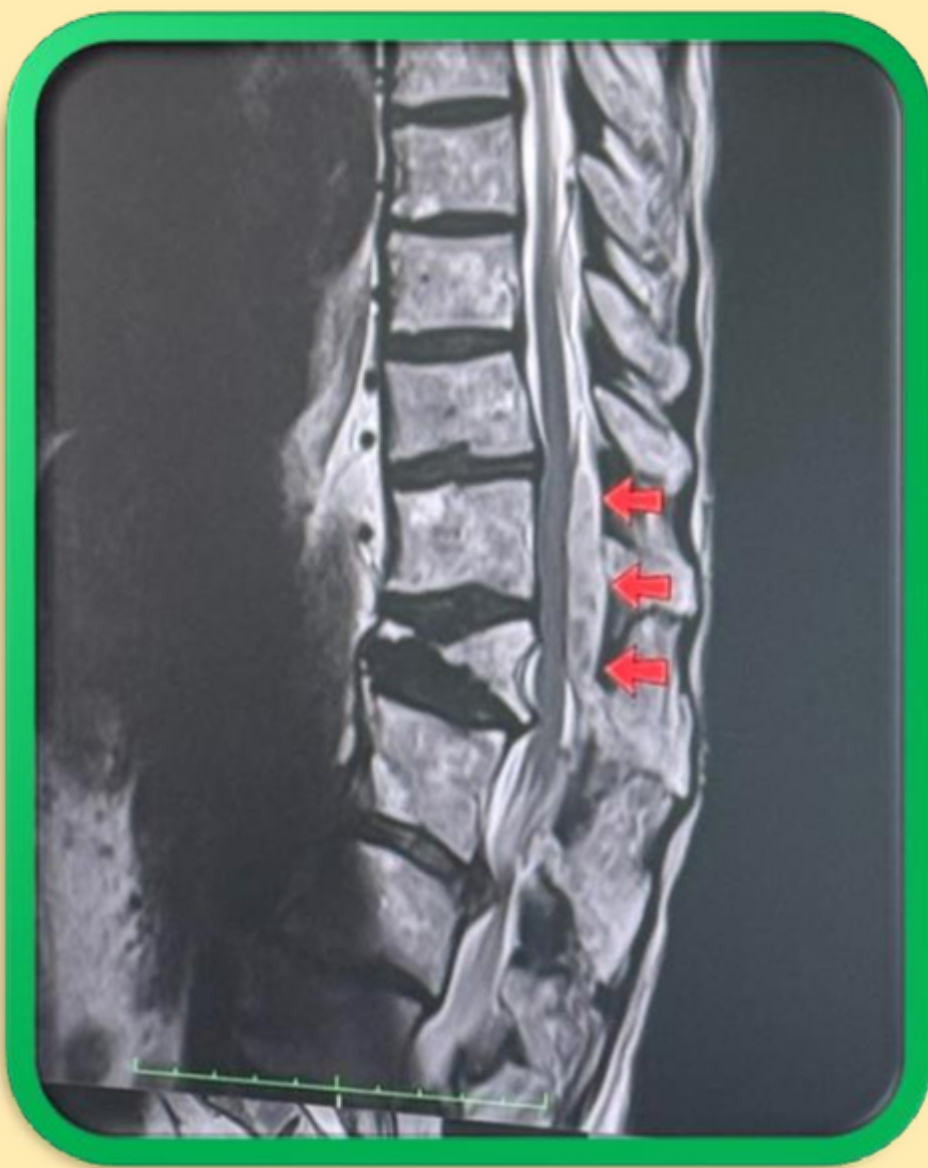Infiltraciones epidurales D12-L1
Corticoide + AL

CUADRO CLÍNICO

Dolor neuropático
Sin déficit neurológico



Se contactó con NCR de guardia
Se inició tratamiento sintomático
(corticoide + pregabalina + analgesia)



CONCLUSIONES

Complicación **poco frecuente**
RMN es fundamental en el diagnóstico
Manejo conservador en casos **sin** déficit neurológico
Monitorización neurológica estrecha y valoración conjunta con cirugía