

Termocoagulación del ganglio de Gasser en neuralgia del trigémino idiopática refractaria

Martínez López, Pedro Rafael (1); García Martín, Paula Isabel (1); Muñoz Tabadas, Mario (1); Delange Segura, Laureano (1); Fernández Baena, Mariano (1). (1) Hospital Regional Universitario de Málaga.

Motivo de consulta

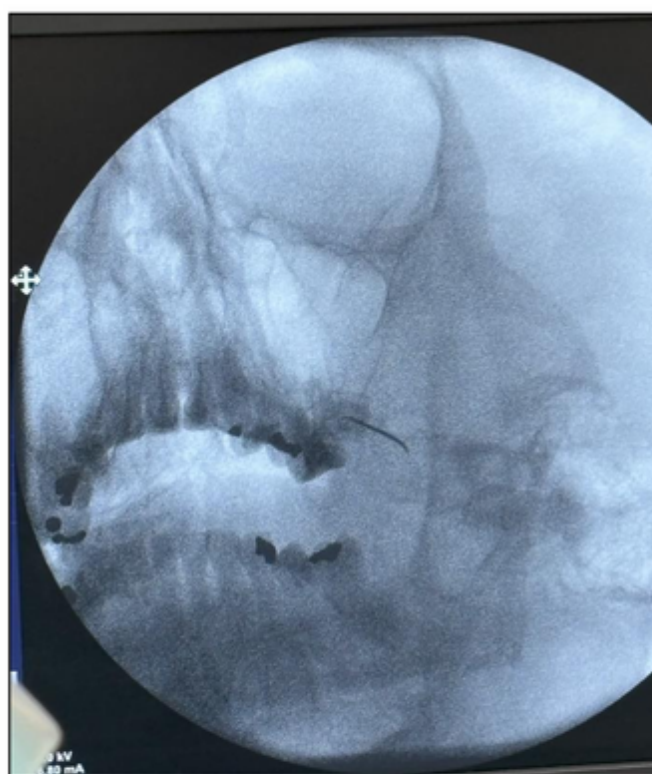
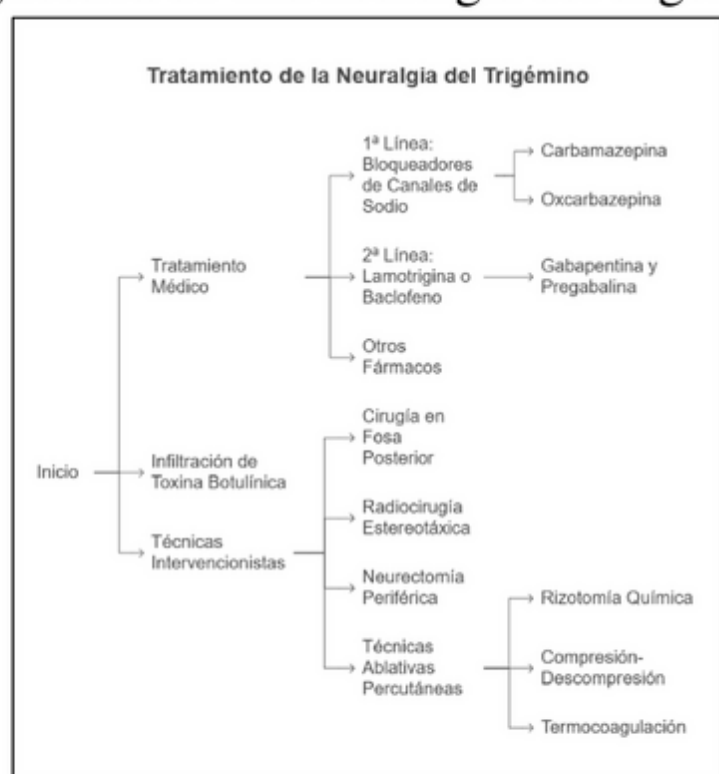En seguimiento por nuestra Unidad de Tratamiento del Dolor debido a dolor crónico no controlado, en relación a episodios repentinos de dolor intenso en el lado derecho de la cara, referidos como una descarga eléctrica y que aparecen y desaparecen rápidamente. Éstos aparecen habitualmente con un desencadenante como un roce ligero en la cara, de segundos de duración.

Antecedentes personales

Mujer de 71 años. No alergias medicamentosas conocidas. Extabaquismo. FEVI moderadamente deprimida secundaria a cardiopatía isquémica revascularizada con stent farmacoactivo.

Cuadro clínico de dolor

Tras la exploración física compatible con puntos gatillo positivos en territorio correspondiente a V3, y la resonancia magnética realizada anodina, se llegó a la orientación diagnóstica de una neuralgia del trigémino idiopática.



Conclusiones

- El diagnóstico es clínico: realizar una correcta valoración (anamnesis y exploración física).
- El tratamiento farmacológico de elección es carbamazepina. En pacientes que no respondan y/o no toleren adecuadamente, plantear otros moduladores de segunda línea o politerapia.
- En pacientes refractarios debe valorarse la termocoagulación del ganglio de Gasser.