

Síndrome de Dolor Regional Complejo Tipo 1 asociado a Síndrome de Gardner-Diamond

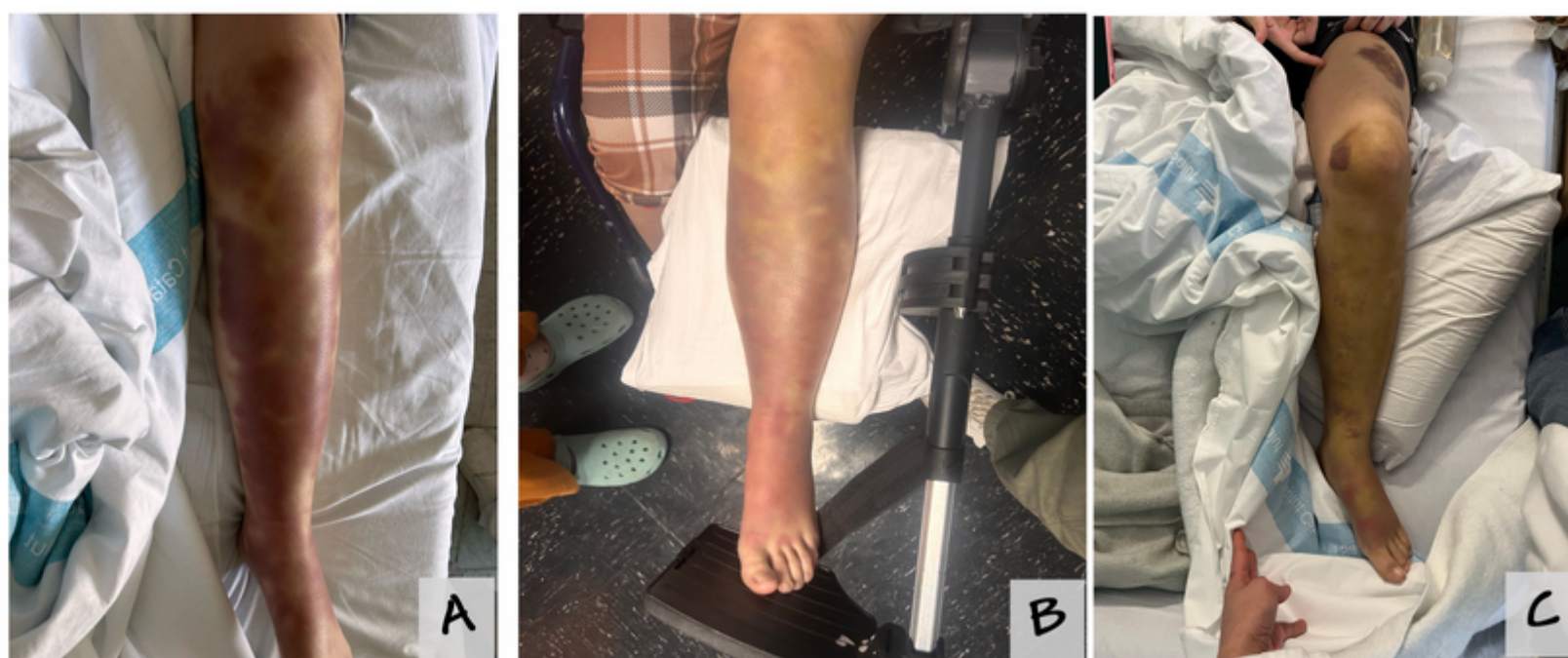
Juan Bernardo Schuitemaker R, Ana C Trescolí García, Roger D Moreno, Carlos F Gómez Peñuela, Anna Server Salvà, Francisco Javier Medel Revollo, Jorge García

Paciente de 27 años con TDAH, trastorno de ansiedad y de personalidad tipo B. Consulta en urgencias por **gonalgia izquierda tras movimiento brusco**. Recibe paracetamol IV desarrolla **shock anafiláctico** e ingresa en UCI. Tras estabilización, refiere dolor severo e impotencia funcional.

Exploración: **equimosis espontánea**, alodinia, edema y aumento de temperatura local. **RMN sin hallazgos estructurales**. Se diagnostica **SDRC tipo 1** (criterios de Budapest). Aparecen máculas equimóticas progresivas en zonas distales y axiales.

Se realizan estudios inmunológicos, reumatológicos y dermatológicos. Se diagnostica finalmente **síndrome de Gardner-Diamond**.

Se inicia tratamiento neuromodulador y rehabilitación con catéter femoral, se plantea bloqueo simpático lumbar, no realizado por fiebre.



Evolución en el tiempo de SGD. A 12 días del ingreso. B 15 días del ingreso. C 21 días del ingreso. Hematomas en cara anterior de muslo e interna de rodilla, no concordante con SGD.

La presentación de estas dos entidades concomitantes es excepcional, solo se han reportado dos casos a nivel mundial. La fisiopatología del SDRC es compleja y multifactorial incluyendo disfunción del sistema inmune relacionado con factores psicológicos, genéticos y autoinmunes poco caracterizados. Por su parte el SGD se ha planteado una base inmunológica en contexto de sensibilización de la fosfatidilserina de la membrana del eritrocito autólogo. La caracterización de ambos síndromes desde el punto de vista inmunológico nos permitirá establecer o no relación entre ambos.

La coexistencia de SDRC tipo 1 y síndrome de Gardner-Diamond es excepcional. Este caso subraya la complejidad del dolor crónico con componentes psicodermatológicos y la necesidad de un abordaje multidisciplinar.

juanbernardo.schuitemaker@vallhebron.cat

